AMPUTACIONES TRAUMATICAS DE LOS DEDOS

Juan José Domínguez Amador

AMPUTACIONES

- Definitivas
  - Muñón lo más satisfactorio posible
    - Cobertura cutánea adecuada
    - sensibilidad
    - Ausencia de dolor
      - Tto específico de nv colaterales
    - movilidad
      - Depende: art. Bajo el muñón
        ap. Tendinoso
        sección ósea
- Transitorias

AMPUTACIONES DE LA FALANGE DISTAL

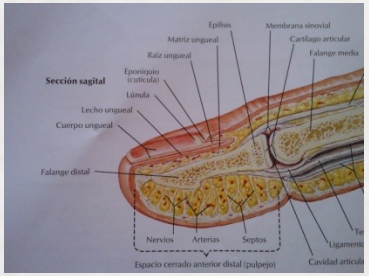

-Si se puede hay que conservarla ➧ importancia funcional
-Siempre amputación definitiva

Intentar conservar longitud restante de la falange

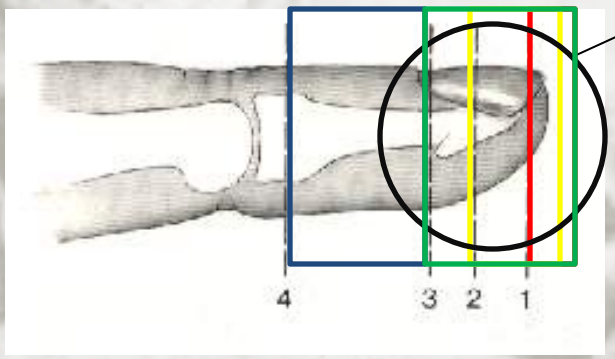

Zona 1-2: El complejo ungueal puede intentar conservarse

Zona 3: exéresis de la matriz ungueal

Zona 3-4: regularización de epífisis distal 2ª falange





Fig. 10-2. *Nivel e indicaciones de las amputaciones definitivas de la falange distal (dedo largo).*

1. Conservación de la uña y reconstrucción pulpar con colgajo sensible.
2. Conservación discutible de la uña.
3. Conservación de la tercera falange. Eventual reconstrucción por colgajo sensible. Esterilización ungueal.
4. Conservación discutible de la tercera falange. Esterilización ungueal.
5. Conservación de la tercera falange contraindicada. Amputación en la epífisis distal de la segunda falange.

AMPUTACIONES DE LA FALANGE MEDIA

2 segmentos → Epífisis distal

diáfisis
- distal a la inserción del tendón superf.
- proximal a la inserción tendón superf.

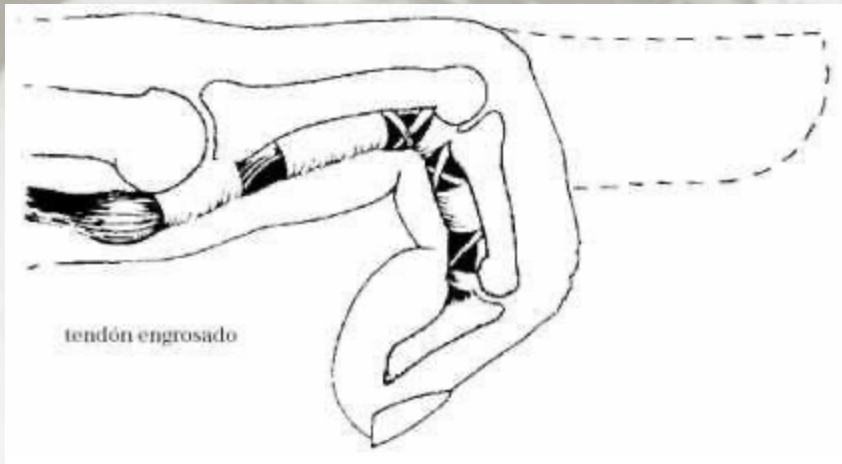

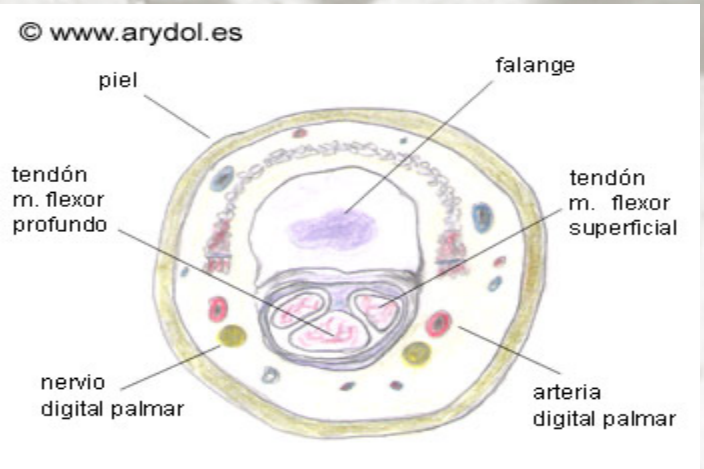

Epífisis distal

Nivel ideal de amputación

Mejor acorchamiento y adaptación

- Valvas cutáneas asimétricas: palmar > dorsal
- Remodelado óseo
- Localizar → tendón flexor profundo y resección proximal
  → cintillas laterales de ap.extensor

Sd de la Cuádriga de Verdan

- Localizar y disección → art. Colaterales
  → ramas nerviosas

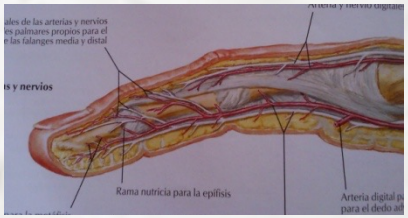

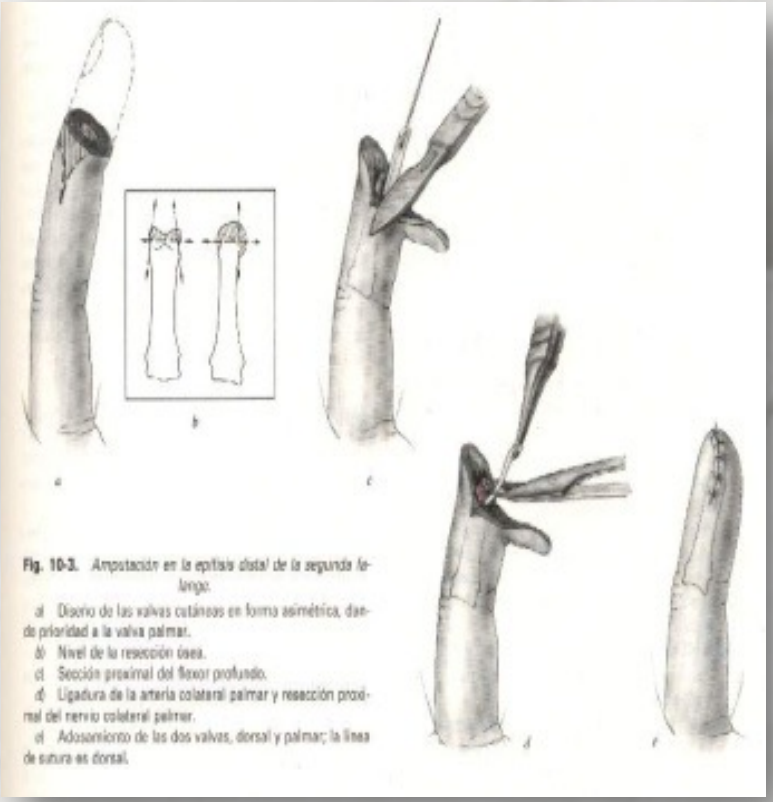

Fig. 10-3. Amputación en la epífisis distal de la segunda falange.

a) Diseño de las valvas cutáneas en forma asimétrica, dando prioridad a la valva palmar.
b) Nivel de la resección ósea.
c) Sección proximal del flexor profundo.
d) Ligadura de la arteria colateral palmar y resección proximal del nervio colateral palmar.
e) Adosamiento de las dos valvas, dorsal y palmar; la línea de sutura es dorsal.

Diáfisis

a) Distal a la inserción del flexor superficial

↓

Existen inserciones tendinosas

↓

Conservar fragmento diafisario residual

↓

Buena funcionalidad

b)Proximal a la inserción del flexor superficial

↓

No hay inserciones tendinosas

↓

Resecar fragmento residual

↓

Mala funcionalidad

Si existen partes blandas suficientes puede respetarse el fragmento diafisario residual por estética

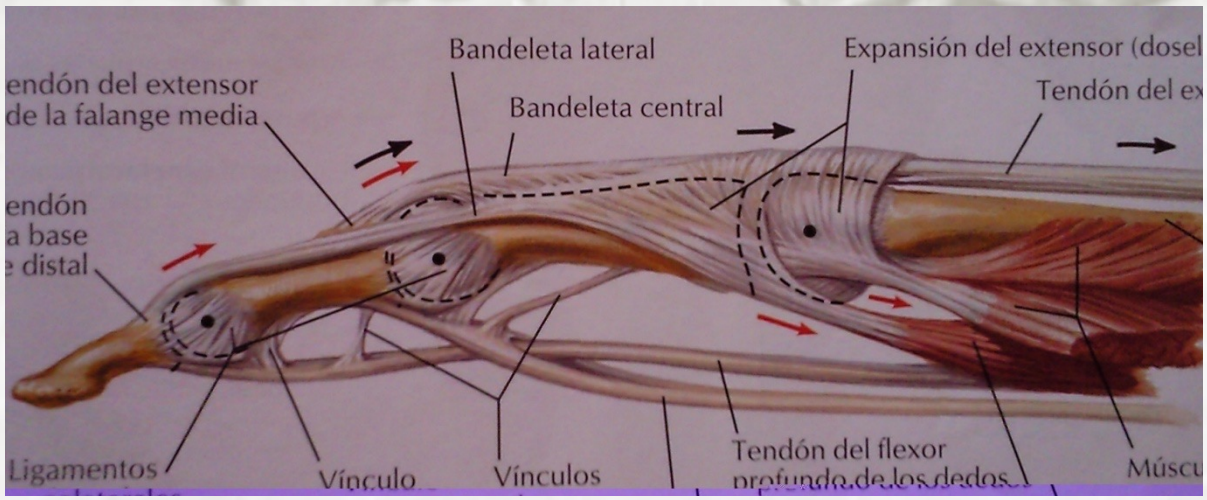

AMPUTACIONES DE LA FALANGE PROXIMAL

Epífisis distal

Nivel ideal de amputación

No existen inserciones de los flexores

pero si del ***extensor común e intrínsecos***

FUNCIONALIDAD

Prensión digitopalmar

Prensión global

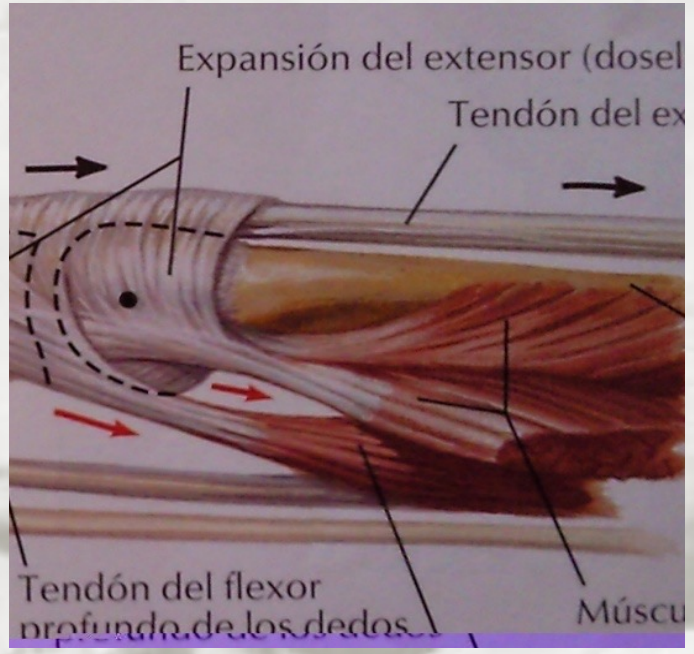

Diáfisis

Si se conserva mitad proxima →preservar participa en el ancho global de la mano

metáfisis proximal →resecar: poca funcionalidad

AMPUTACIONES DEL PULGAR

Cada milímetro importa!!

Aunque en principio deben seguirse las mismas técnicas y bases que para el resto de los dedos, en el pulgar debemos **conservar lo máximo que podamos**

40-50% de la capacidad *funcional* de la mano

- Pinza fina
- "pinza llave"
- Prenhensión digital cilindrica

El extremo del "nuevo pulgar" debe llegar a la IFP del dedo largo adyacente cuando el pulgar esté adducido

Prioridades de reconstrucción(Foucher):

-Ausencia de dolor

-Estabilidad

-Sensibilidad

-Movilidad

-Fijación de la cobertura al hueso

-Apariencia

MÉTODOS DE RECONSTRUCCIÓN

Cicatrización dirigida

Lo 1º en la que debemos pensar

Se basa en la evolución espontánea de la herida

INDICACIONES

Pérdidas de sust. Superficiales del pulpejo
Amputación en zona I
Ciertas amputaciones en zona II(tej.adyacente viable)

limpieza local+resección+apósito graso
→ apósito de corticoides 3veces/sem

-Hiperestesias? →desensibilización

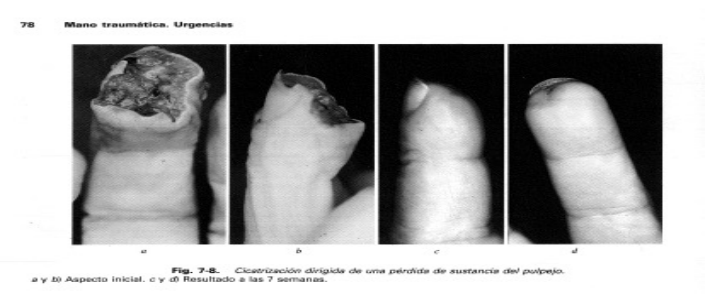

Fig. 7-8. *Cicatrización dirigida de una pérdida de sustancia del pulpejo.* *a* y *b*) Aspecto inicial. *c* y *d*) Resultado a las 7 semanas.

Acortamiento y sutura

Cuando el resto de falange existente es <2-3mm

Colgajos locales

-Como norma general deben realizarse en quirófano.

-Algunos de los mas usados:

Colgajo de Atasoy

Colgajo de Kutler

Colgajo de Hueston

Colgajo de Venkataswami

Colgajo de Atasoy

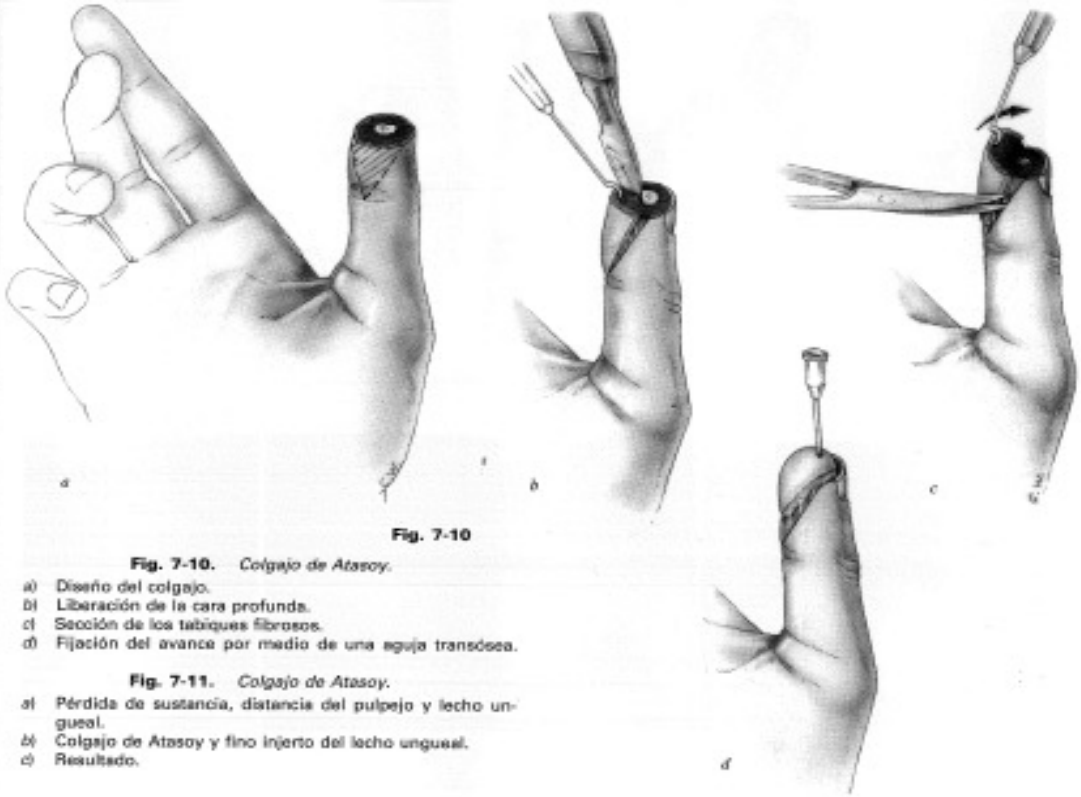

Fig. 7-10

Fig. 7-10. *Colgajo de Atasoy.*

a) Diseño del colgajo.
b) Liberación de la cara profunda.
c) Sección de los tabiques fibrosos.
d) Fijación del avance por medio de una aguja transósea.

Fig. 7-11. *Colgajo de Atasoy.*

a) Pérdida de sustancia, distancia del pulpejo y lecho ungueal.
b) Colgajo de Atasoy y fino injerto del lecho ungueal.
c) Resultado.

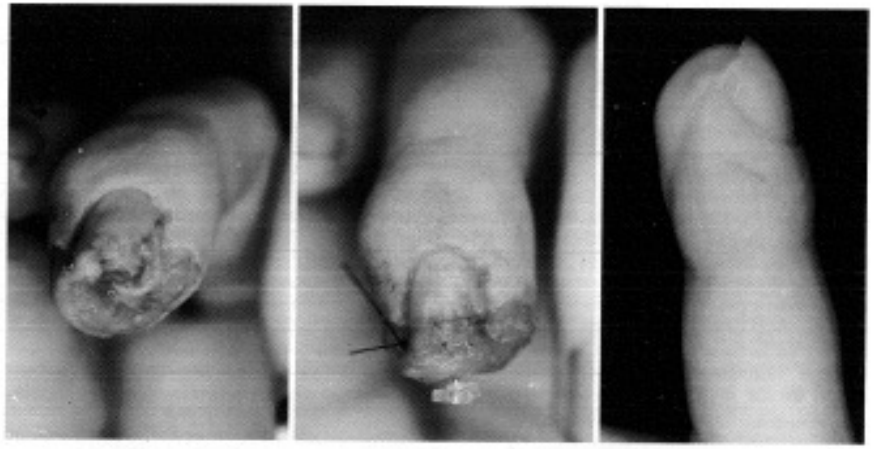

Fig. 7-11

Colgajo de Kutner

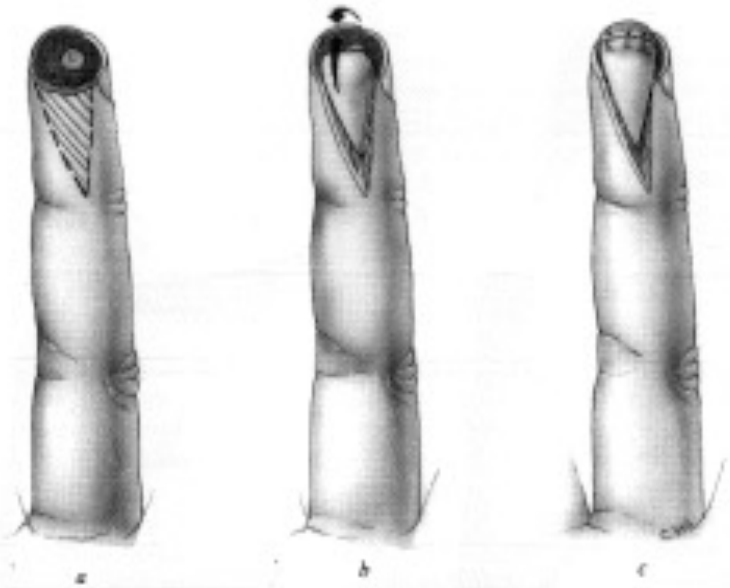

Fig. 7-12. *Colgajo de Kutler.*

a) Trazado del colgajo.
b) Avance sobre una bisagra de tejido subcutáneo del pulpejo.
c) Unión de los dos colgajos sobre la línea media.

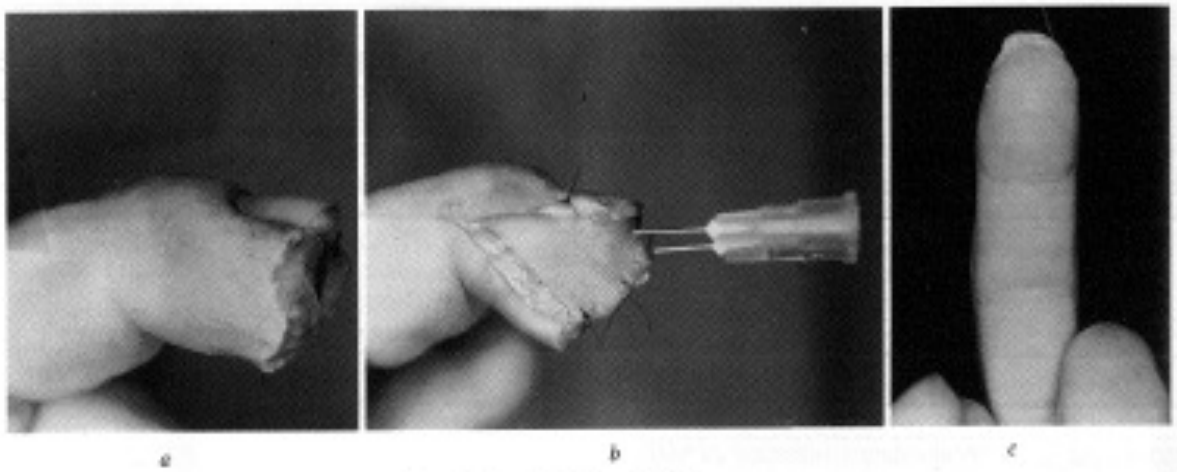

Fig. 7-13. *Colgajo de Kutler.*

a) Pérdida de sustancia del pulpejo inicial.
b) Avance de los dos colgajos.
c) Resultado al cabo de 3 semanas.

Colgajo de Hueston

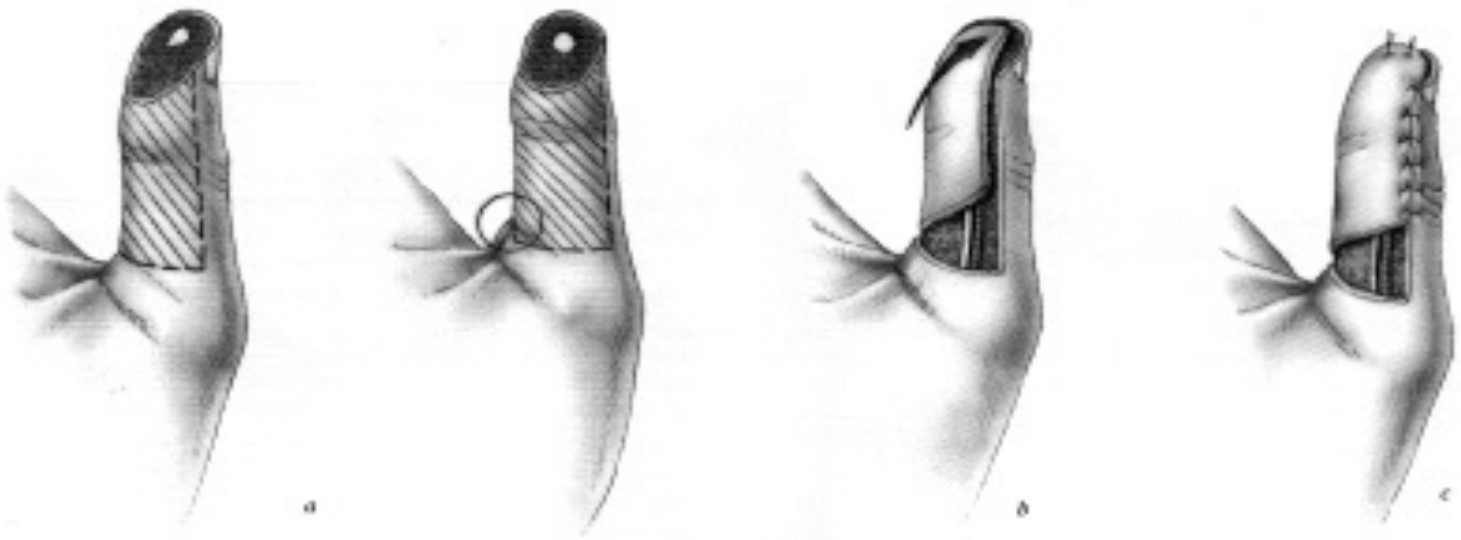

Fig. 7-14. *Colgajo de Hueston (pulgar derecho).*

a) Trazado del colgajo.
b) Realización de un back-cut.
c) Avance-rotación. El primer pedículo que se encuentra se «abandona» en profundidad.
d) Fijación del avance.

Colgajo de Venkataswami

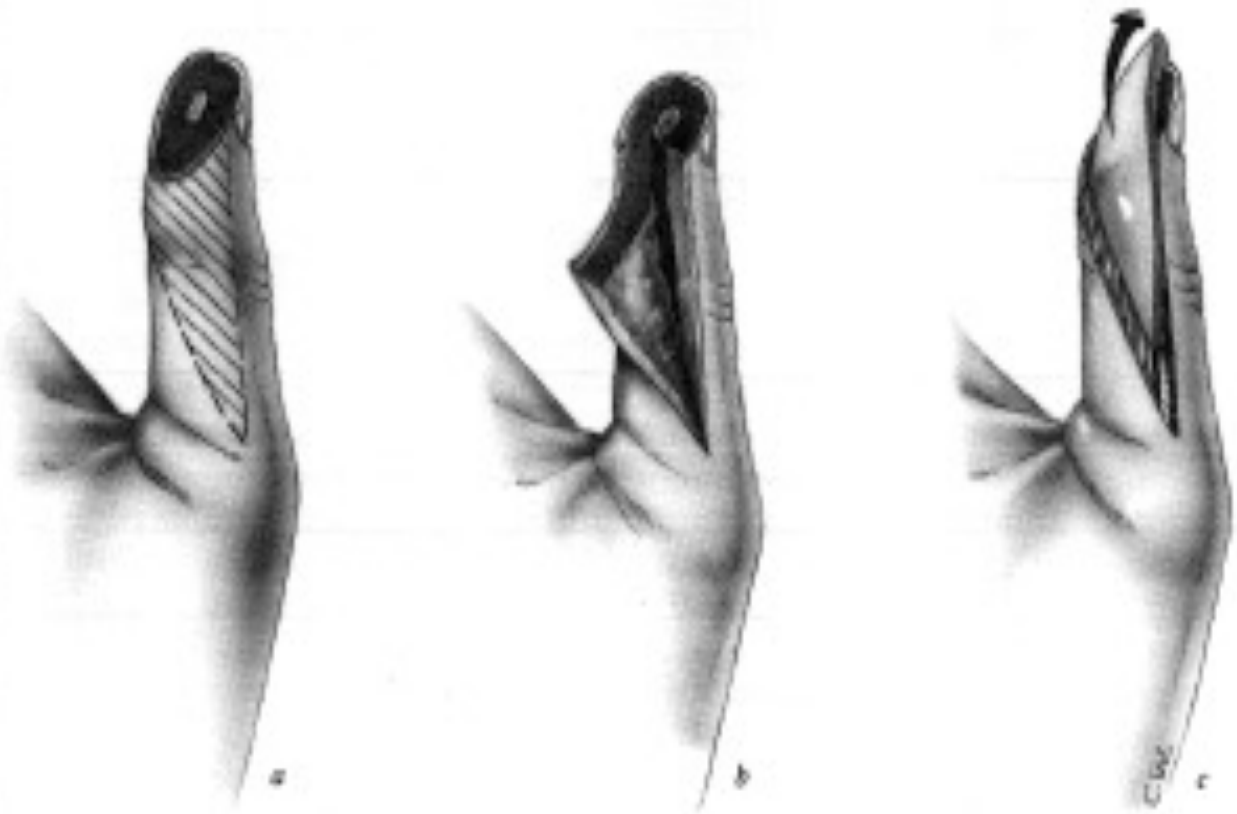

Fig. 7-16. *Colgajo de Venkataswami y Subramanian.*

a) Trazado del colgajo.

b) Disección de la cara profunda.

c) Avance tras la sección de los tabiques fibrosos sobre el lado «oblicuo» del colgajo.

Continuará…

GRACIAS